Pseudoprogression & Pseudoresponse مشکلات تصویربرداری در ارزیابی پس از درمان گلیوماها

پرتو دانش
فصلنامه ی تخصصی پزشکی و پیرا پزشکی

■ **دکتر مریم مشایخی**
رادیولوژیست، مسئول فنی
مرکزتصویربرداری پرتوطب آزما
و تابش پرتو

چکیده :

استاندارد فعلی برای درمان گلیوم‌های با گرید بالای مغز عبارتند از رزکسیون جراحی و متعاقب آن رادیوتراپی همراه بـا کموتراپی همزمان. بیشترین کرایتریایی که در ارزیابی این بیماران پس از درمان مورد استفاده قرار می گرفت مک دونالد کرایتریا بود.

اخیرا افـزایش نان تومورال (Pseudoprogression) و یا کـاهش در انهانسمنت (Pseudoresponse) دیـده شده که باعث ایجاد مشکلاتی در ارزیابی دقیق آنها گردیده است. در این مقاله ما به بررسی این دو موضوع یعنی پسودوپروگرشن و Pseudoresponse می‌پردازیم.

کلیدواژگان: پسودوپروگرشن، مک دونالد کرایتریا، Pseudoresponse.

پیشگفتار:

GBM شایع‌ترین تومور اولیه بدخیم مغز در بالغین است و پروگنوز خوبی ندارد و درمان فعلی عبارتند از رزکسیون جراحی و بعد RT و ادجوانت کموتراپی بـا TMZ. بررسی‌های اخیر نشان داده که این درمان باعث طولانی شدن سوروایوال کلی این بیماران می‌شود.

با استاندارد سازی این درمان جراحی/RT/TMZ پاترن‌های جدیدی ایجاد شده کـه قبلا وجـود نداشته است. از سوی دیگر استفاده از داروهای آنتی آنژیوژنتیک (anti-VEGF) که از سال ۲۰۰۹ پیشنهاد شده بـاعث تغییـرات زیادی در MRI این بیماران گردیده است.

مک دونالد کرایتریا

مک دونـالـد کرایتریا در حـال حاضر کاربردی‌تـرین گاید لاین برای ارزیابی پاسخ به درمان در بیماران مبتلا به گلیوم‌های با گرید بالا است. این کرایتریا مبتنی است بر اندازه‌گیری 2D تومور در تصاویر MRI همراه با ارزیابی کلینیکال و دوز کورتیکو استروئید.

بر اساس مک دونالد کرایتریا:

تومور پروگرشن وقتی است که یک افزایش سایز بیش از ۲۵٪ در سایز ضایعه انهانسینگ وجود داشته باشد. اما با توجه به محدودیت‌های این کرایتریا که فقط بخش انهانسینگ ضایعه را در نظر می گیرد گاید لاین‌های دیگری توسط RANO منتشر شده است. چرا که کنتراست انهانسمنت در تومورهای مغز پس از درمان غیراختصاصی بوده و همیشه معادل پاسخ به درمان نیست.

به دلیل پیشرفت در درمان تومورهای مغز دو موضوع بیش از پیش مهم شده‌اند.

این موضوعات عبارتند از پسودوپروگرشن که نشانگر بزرگ شدن ناحیه انهانسینگ غیر تومورال است و نیز Pseudoresponse که کوچک شدن بخش انهانسینگ بدون پس رفت واقعی تومور است.

لذا انهانسمنت به خودی خود یک معیار واقعی برای بررسی اکتیویتی تومور نبوده و ممکن است ناشی از ناکار آمدی BBB باشد. لذا کرایتریاهای جدید RANO پیشنهاد می کند که کمپانت نان انهانسینگ تومور نیز در ارزیابی پیشرفت یا پاسخ به درمان تومور لحاظ گردد.

پاترن‌های انهانسینگ در MRI فالوآپ پس از درمان

تغییرات در کنتراست انهانسمنت که در حین درمان و یا بلافاصله پس از درمان دیده می‌شود ممکن است شبیه به تومور پروگرشن گردد. افزایش انهانسمنت ممکن است توسط انواعی از پروسه‌های غیر تومورال مثل التهاب ناشی از درمان، تغییرات پس از جراحی، ایسکمی، آثار تحت حاد ریدیشن و ریدیشن نکروزیس ایجاد گردد. تغییرات میکرو ایسکمیک بلافاصله پس از جراحی و RT ممکن است باعث تخریب BBB شود. لذا MRI با تزریق باید در عرض ۴۸ ساعت پس از جراحی و تا حداکثر ۷۲ ساعت بعد از نظر شناسایی رزیدوال تومور در بستر جراحی انجام گیرد تا این موضوع با التهاب غیر تومورال اشتباه نشود.

نواحی که در MR بلافاصله پس از جراحی دیفیوژن رستریکشن داشته باشد به صورت تحت حاد تا ۳-۲ ماه پس از جراحی آنهانس می‌شود که به دلیل تغییرات ایسکمیک پست اپراتیو است. لذا در MR فالوآپ رزیدوال تومور و تغییرات ایسکمیک ممکن است بین چند هفته تا چند ماه پس از عمل انهانس گردد.

ریدیشن نکروزیس

سه نوع مختلف آثار ریدیشن مغز را بر حسب زمان وقوع و تظاهرات بالینی می‌توان دید که عبارتند از: حاد (در حین ریدیشن)، تحت حاد یا early-delayed (حداکثر تا ۱۲ هفته پس از پایان رادیوتراپی) و دیررس (ماه‌ها تا سال‌ها پست ریدیشن).

دو فرم حاد و تحت حاد به نظر می‌رسد ناشی از وازودیلاتاسیون، تخریب BBB و ادم هستند. به جز ادم و تورم مغز در مرحله اولیه در MR تغییراتی ایجاد نمی‌شود، اما در مرحله تحت حاد ممکن است علاوه بر ادم، ضایعات جدید و یا افزایش سایز ضایعات انهانسینگ در نزدیکی منطقه تحت درمان ایجاد گردد. واکنش‌های late-delayed ممکن است از چند ماه تا چند سال بعد ایجاد گردد و به صورت نکروز می‌تواند باشد.

Pseudoprogression

بلافاصله پس از اتمام RT (ریدیشن تراپی) در بیماران مبتلا به تومورهای مغز با گرید بالا ممکن است یک افزایش در سایز ضایعه انهانسینگ دیده شود که بعدا بدون هیچ درمان اضافی بهبود یافته و یا stable می‌ماند. این نما که شبیه به پروگرشن و پیشرفت تومور است اصطلاحا پسودوپروگرشن نامیده می‌شود. پسودوپروگرشن در واقع یک راکسیون تحت حاد وابسته به درمان است که ممکن است با یا بدون علائم بالینی باشد که البته اغلب آسمپتوماتیک است. پسودوپروگرشن با احتمال زیاد ناشی از یک راکسیون لوکال نسجی شدید همراه با تغییرات التهابی، ادم و پرمابلیتی غیرطبیعی عروق است که باعث ایجاد انهانسمنت جدید در MRI می‌گردد و نکته مهم‌تر اینکه بعضی از مطالعات نشان دهنده یک ارتباط بین وجود پسودوپروگرشن و افزایش سوروایوال بوده است چرا که ممکن است پسودوپروگرشن نشانگر پاسخ التهابی فعال علیه تومور باشد.

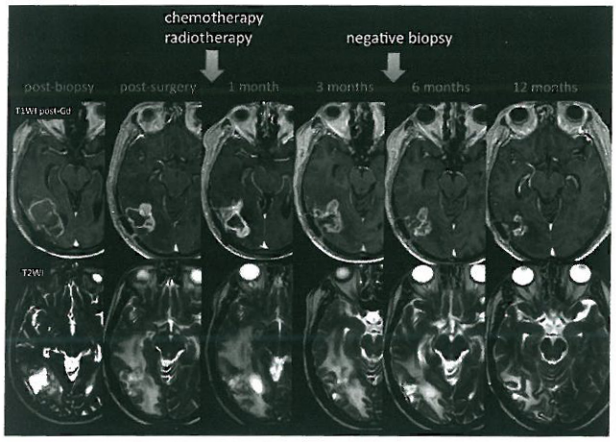

Fig 1. Pseudoprogression. A 59-year-old man with GBM. An MR image obtained 1 month after RT-TMZ demonstrates an expansion of the right temporal lesion. Reductions in both the enhancing portion and the surrounding abnormal hyperintense area in theT2-weighted imaging were seen in the follow-up MR imaging examinations

ترمینولوژی پسودوپروگرشن به نوعی با ریدیشن نکروزیس کلاسیک همپوشانی پیدا می کند و به عبارتی نشانگر یک نوع خفیف و خود محدود شونده از نکروز وابسته به درمان است. در حالی که ریدیشن نکروزیس به صورت تی پیک ۱۸-۲۴ ماه پس از درمان ایجاد می‌شود و در خیلی از موارد افتراق آن از عود سخت است. اما پسودوپروگرشن خیلی زودتر و

در چند ماه اول پس از درمان ایجاد می گردد.

در MRI conventional در فالوآپ بیمار پس از درمان افزایش ناحیه انهانسینگ دیده می‌شود که در فالوآپ بعدی کاهش پیدا کرده و یا ثابت می‌ماند. البته در بعضی بیماران پروگرشن واقعی وجود دارد و لذا سایز بخش انهانسینگ بزرگ می‌شود. تا به حال یک روش قطعی برای تشخیص پسودوپروگرشن وجود ندارد، البته استفاده از تکنیک‌های جدید تصویربرداری مثل DTI، MRS، DWI و PWI مورد بررسی قرار گرفته اما نتایج قطعی نیستند. مثلا در نکروز نسبت به رزیدوال تومور مقادیر ADC بالاتر است اما به دلیل هتروژنیتی شدید خیلی از مواقع نمی‌توان این بررسی را بدرستی ارزیابی کرد. یا مثلا در نکروز ناشی از ریدیشن و درمان اغلب در MRS پیک کولین نداریم و پیک‌های بزرگ لیپید و لاکتات به دلیل نکروز داریم و یا در نکروز افزایش پرفیوژن در PWI وجود ندارد، اما در تومور افزایش پرفیوژن دیده می‌شود. تمام این یافته‌ها در افتراق ریدیشن نکروزیس کلاسیک از عود نیز مطرح می‌شود اما در اینجا تمام این معیارها همیشه وجود ندارد و حتی در بعضی موارد معکوس می‌شود لذا در تمام موارد پست رادیاسیون تا ۶ ماه بعد از اتمام درمان در صورت وجود ناحیه انهانسینگ هر دو تومور پروگرشن و نیز پسودوپروگرشن باید مد نظر قرار بگیرند و افتراق بین ریکارنت/پروگرسیو تومور از ریدیشن injury یک مشکل و dilemma برای رادیولوژیست است صرف نظر از اینکه از چه تکنیک تصویربرداری استفاده شده باشد.

لذا آنچه بسیار مهم است فالوآپ با اینتروال مشخص برای افتراق این دو باید انجام شود حتی گاهی وقتی ضایعه انهانسینگ جدید ایجاد می‌شود ممکن است نیاز به بیوپسی نیز باشد.

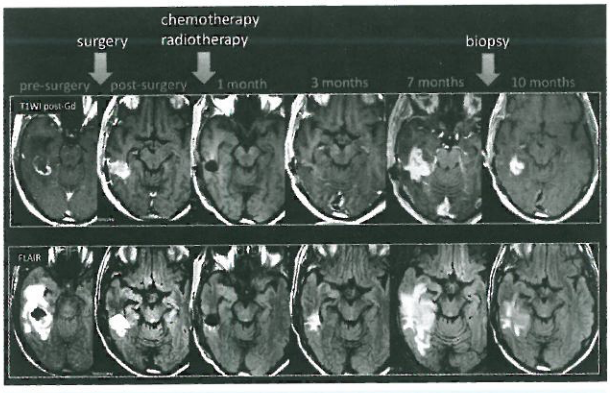

Fig 2. Pseudoprogression. A 63-year-old man with GBM. A follow-up MR imaging examination performed 7 months after RT-TMZ demonstrates increased lesion size. The histopathology samples (not shown) demonstrated a mixed tissue with treatment-related changes, associated with a few areas of viable tumor cells.

افزایش کنتراست انهانسمنت پس از اتمام درمان کمورادیوتراپی نقش مهمی در تصمیم گیری درمان این بیماران دارد چرا که برای پزشک بیمار سخت می‌شود که آیا این پسودوپروگرشن است و ادجوانت کموتراپی استاندارد را ادامه دهد و یا سوئیچ کند به خط دوم درمان (second-line therapy) برای ریکارنس و عود. اگر MRI فالوآپ پس از کمورادیوتراپی نشانگر پاسخ کامل و نسبی به درمان و یا بیماری stable باشد (یعنی بخش انهانسینگ کوچک‌تر شده یا ثابت مانده است) در این حالت کموتراپی maintenance ادامه پیدا می‌کند. اگر سایز بخش انهانسینگ بزرگ شده باشد این یک dilemma برای پزشک است، اگر بیشتر احتمال پسودوپروگرشن مطرح باشد ادامه درمان یا TMZ همراه با مانیتورینگ دقیق انجام خواهد شد. در بیماران سمپتوماتیک ممکن است موارد دیگر مثل قطع درمان، اضافه کردن anti-VEGF و یا حتی جراحی مد نظر قرار گیرد. در عین حال حتی گاهی ممکن است سمپتوم‌های مشابه در تومور پروگرشن واقعی و پسودوپروگرشن دیده شود.

Pseudoresponse

داروهای آنتی آنژیوژنیک مثل bevacizumab (یک anti VEGF Ab) و cediranib اخیرا در trial های درمانی گلیوم‌های با گرید بالا مورد استفاده قرار گرفته‌اند. این‌ها باعث ایجاد یک کاهش سریع در کنتراست انهانسمنت همراه با میزان بالای پاسخ و ایجاد یک سوروایوال ۶ ماهه بدون پروگرشن (6 month progression free survival) می‌شوند اما اثر متوسط بر روی سوروایوال کلی دارند. از MRI با تزریق برای ارزیابی پاسخ به این درمان‌ها استفاده شده است. بهبود در عرض حدود ۱۸ روز پس از شروع درمان با bevacizumab دیده شده که در بعضی بیماران همراه با بهبود کلینیکال بوده است.

در درصدی از بیماران یک پاترن جدید پروگرشن ایجاد شد که عبارت بود از بزرگ شدن بخش نان انهانسینگ تومور در تصاویر T2 و FLAIR. (تصویر ۳)

کاهش اولیه در کنتراست انهانسمنت به دلیل تغییر در پرمابلیتی عروق و به ظاهر نرمال شدن BBB بود و نه کاهش واقعی تومور که در واقع می‌تواند منجر به بهبود بیمار گردد و پاسخ ظاهری به درمان آنتی آنژیوژنتیک در واقع به این دلیل است.

لذا پاسخ رادیولوژیک به این داروها باید با احتیاط تفسیر گردد و ممکن است خیلی کوتاه بوده و فقط چند روز یا چند هفته طول بکشد و به آن Pseudoresponse گفته می‌شود.

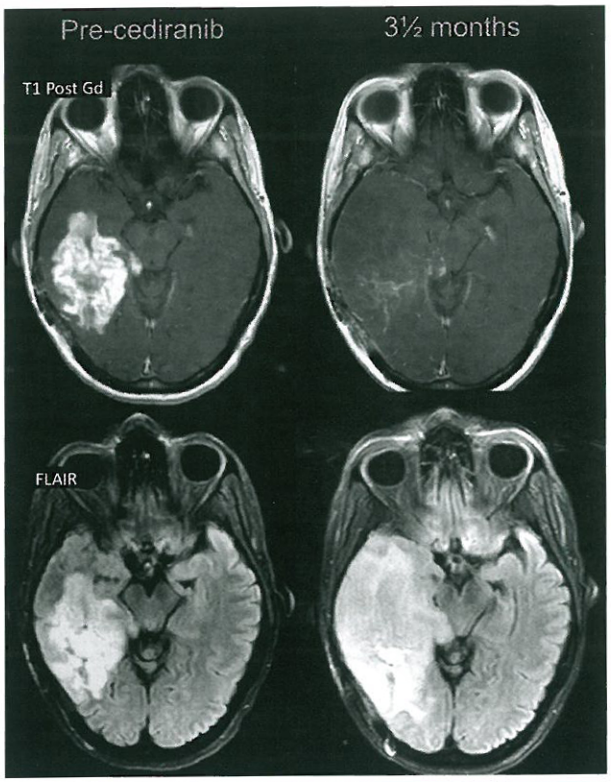

Fig 3. Pseudoresponse is characterized by a marked decreased in the enhancing portion of the lesion some months after initiation of treatment. However, in some such cases, the FLAIR sequence shows a clear expansion of the lesion.

و در شرایطی که بیمار به دلایلی از جمله توکسی سیتی دارویی نیاز به قطع دارو داشته است، ریباند انهانسمنت و ادم به دلیل بهم خوردن وضعیت عروق ایجاد شده است. در عین حال این پاسخ سریع به این درمان‌ها (Pseudoresponse) می‌تواند فواید کلینیکی هم برای بیمار داشته باشد چرا که نرمال شدن BBB باعث کاهش ادم وازوژنیک شده و منجر به بهبود سمپتوم‌ها و کاهش نیاز به استروئید و بهبود فانکشن مغز و کیفیت زندگی بیمار خواهد شد که برای بیمار مفید است.

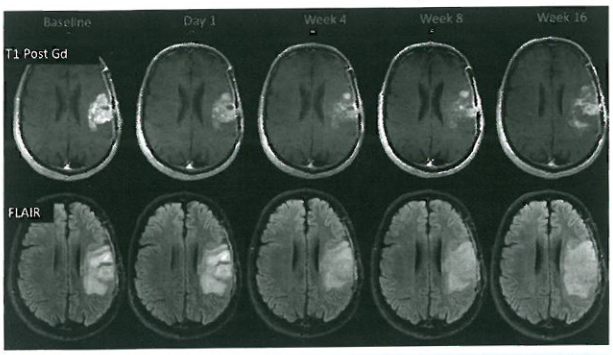

Fig 4. Pseudoresponse. A 47-year-old man with GBM. A reduction of the enhancing portion of the lesion is observed 1 day after initiation of cediranib treatment. Four weeks later, besides a continuing reduction in the enhancing portion, an expansion is observed in the FLAIR images. Expansions in both the enhancing area and abnormal hyperintense areas consistent with tumor progression were observed subsequently.

نتیجه

پسودوپروگرشن و Pseudoresponse هر دو اختلالاتی هستند که پس از درمان تومورهای با گرید بالای مغز بوجود می‌آیند و هر دو همراه با Outcome بهتر در وضعیت آینده بیمار هستند. تشخیص قطعی هر دو فنومن با فالوآپ بیمار خواهد بود چرا که هنوز هیچ متد تشخیصی به طور قطع نتوانسته باعث افتراق تومور واقعی از تغییرات انهانسمنت به دلایل دیگر گردد.

Reference:
1. Foresting M ,Jansen O, et al. MR Neuroimaging: Brain, Spine, and Peripheral Nerves. Thieme ,2017
2. Rodriguez L. , Domingues R.C. , Gasparetoo E.L. et al. Pseudoprogression and pseudoresponse: imaging challenges in the Assessment of posttreatment glioma. AJNR, 2011
3. Parvez K. , Parvez A. , Zadeh G. The Diagnosis and Treatment of Pseudoprogression, Radiation Necrosis and Brain Tumor Recurrence. Int J Mol Sci. 2014
4. Small J. , Schaefer P.W . Neuroradiology: Key Differential Diagnoses and Clinical Questions. Elsevier ; 2013
5. Naidich T. , Castillo M. , Cha S. , et al. Imaging of the brain. 1st ed. Elsevier ; 2012
6. Law M. , Som P.M. , Naidich T.P. Problem solving in Neuroradiology. Elsevier ; 2011